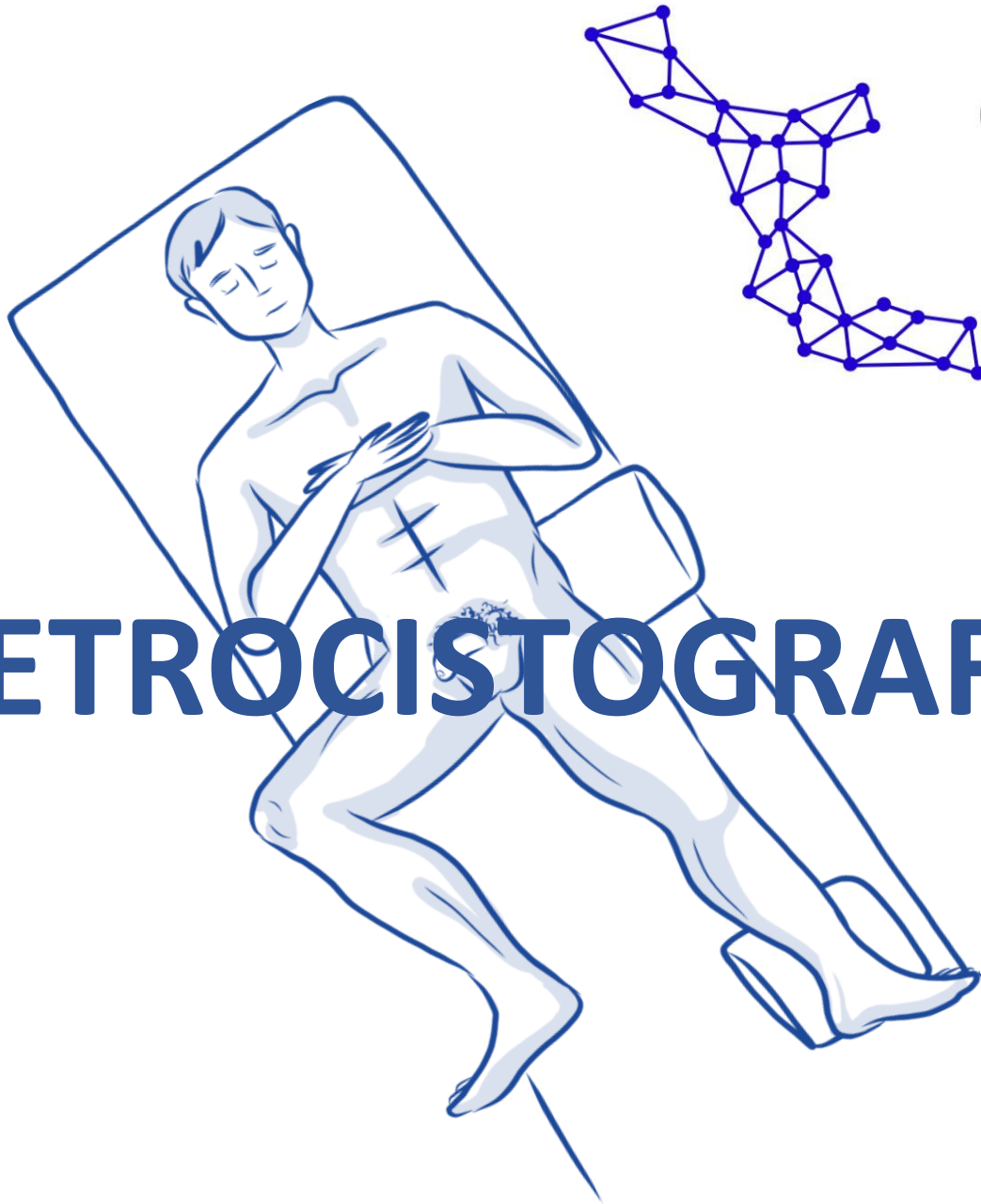




Club de la
URETRA

URETROCISTOGRAFÍA MASCULINA: TÉCNICA

EJEMPLO DE MATERIALES

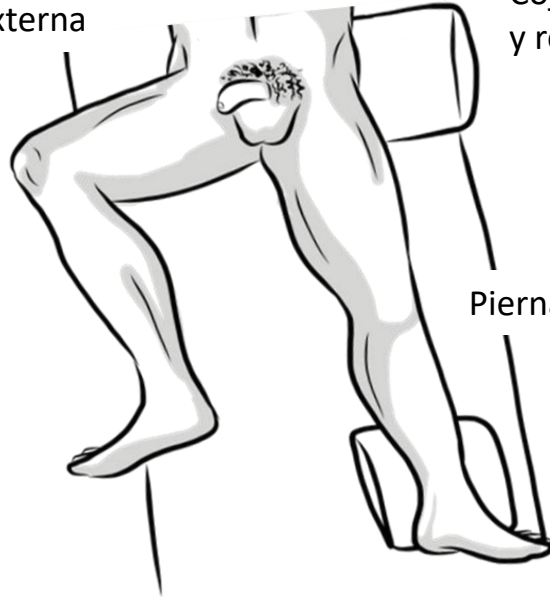


POSICIÓN

Cadera en flexión
y rotación externa

Cojín para elevar
y rotar la pelvis

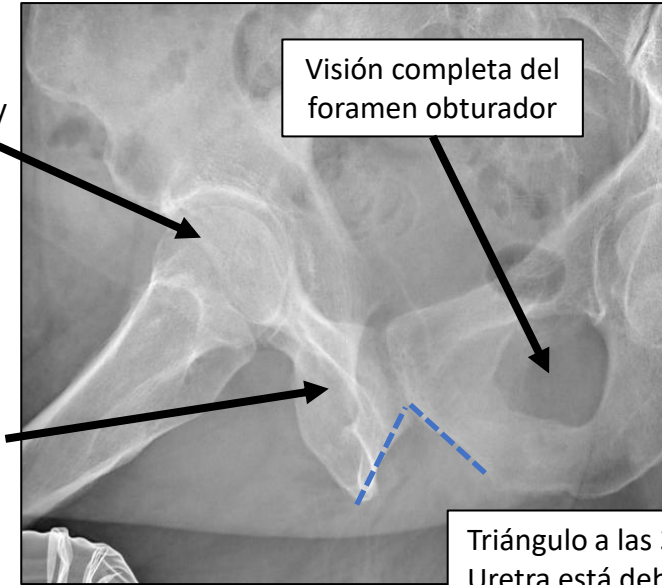
Rodilla flexionada



Pierna estirada

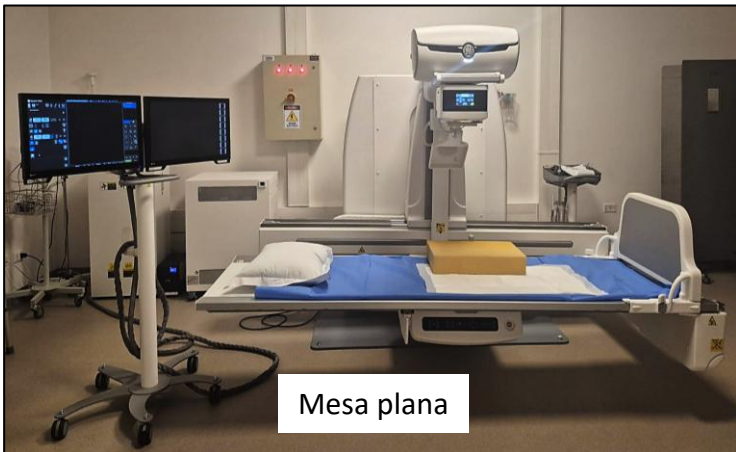
Cadera en flexión y
rotación externa

Foramen obturador
no visible



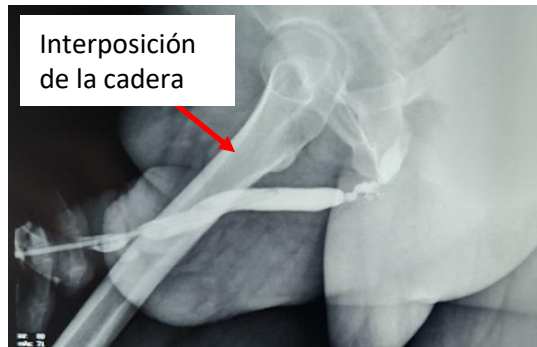Visión completa del
foramen obturador

Triángulo a las 3 en punto
Uretra está debajo del triángulo



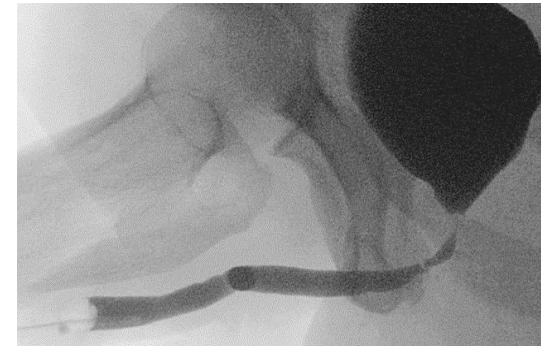Mesa plana

MUCHA ROTACIÓN (muy lateral)
No foramen obturador

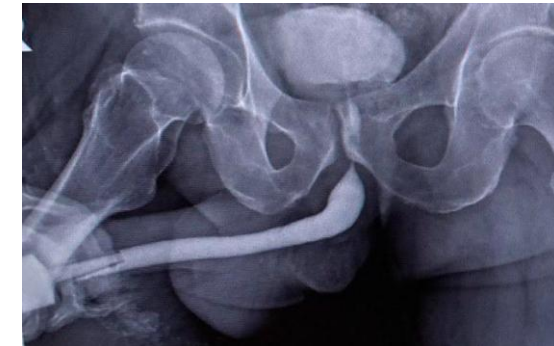

Interposición
de la cadera

ROTACIÓN CORRECTA
Un obturador visible

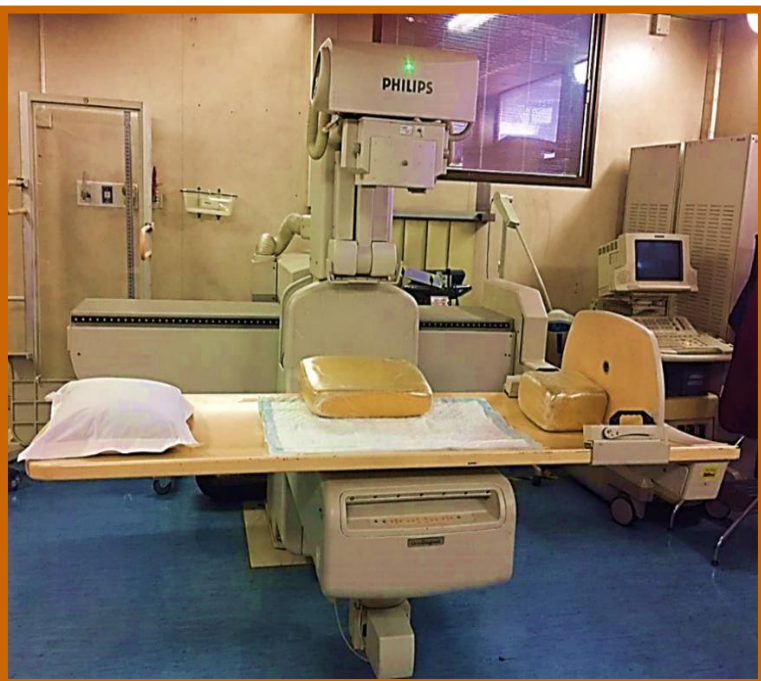

POCA ROTACIÓN (muy AP)
Ambos obturadores visibles

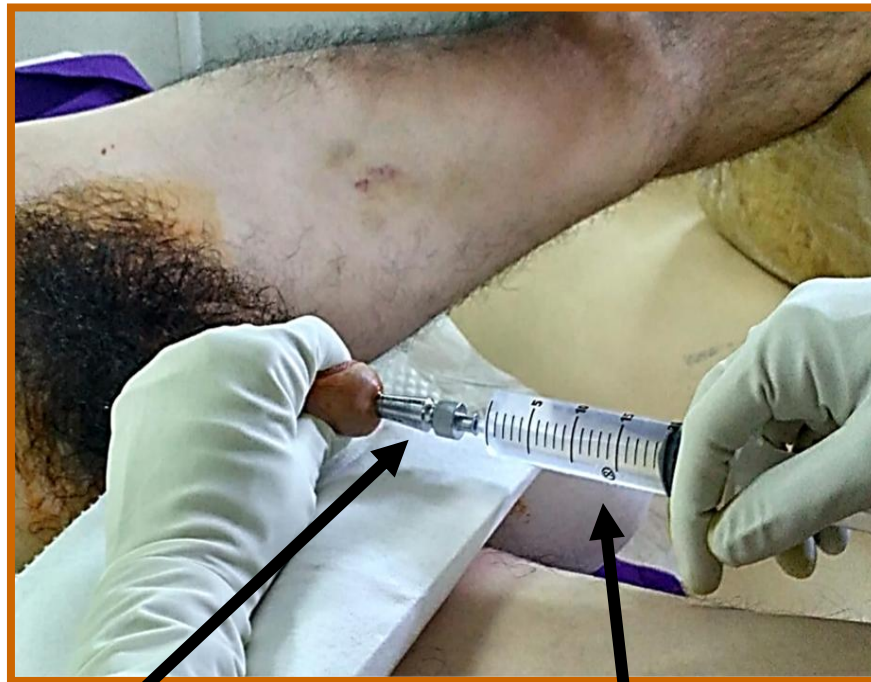

EJEMPLO DE FASE RETRÓGRADA

Tracción del pene = uretra estirada

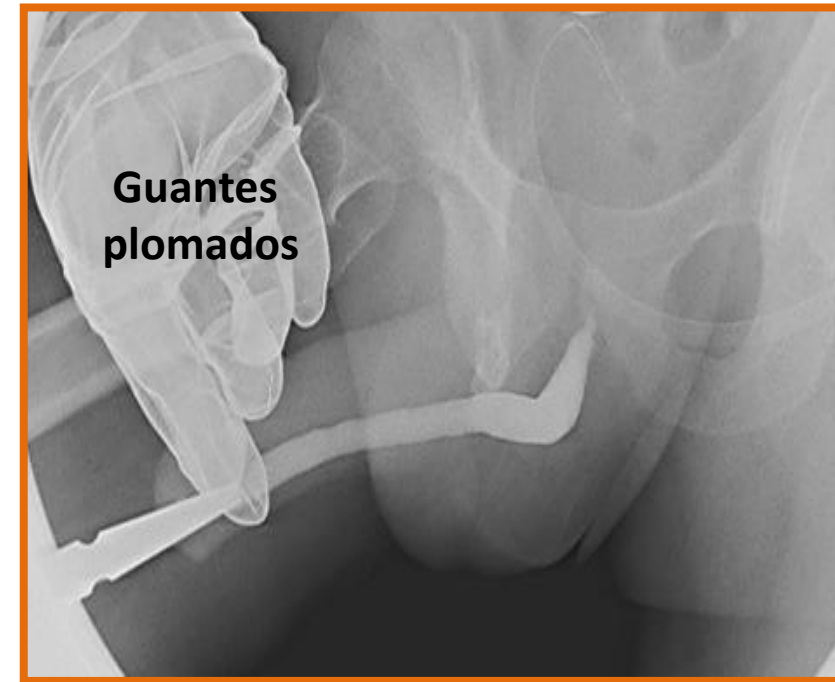

Mesa plana



Punta cónica adaptada
al meato uretral

Contraste diluido al 50%
con suero fisiológico



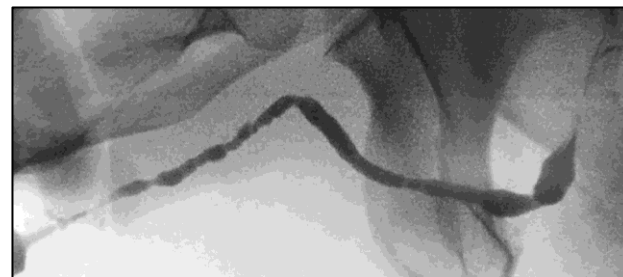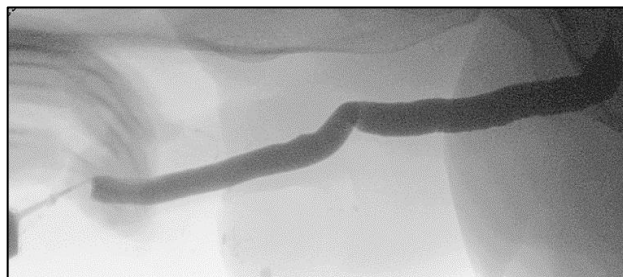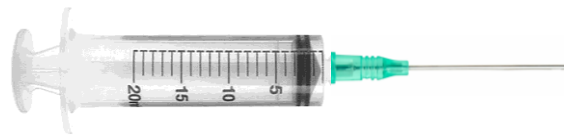Evitar la exposición de radiación
en las manos

Los guantes de plomo protegen de las lesiones actínicas, pero a su vez aumenta la intensidad de la radiación debido a la mayor densidad del guante. Otra forma de lograr una correcta tracción del pene es con una gasa larga

FASE RETRÓGRADA

ESTENOSIS DE MEATO/FOSA NAVICULAR

- Difícil de evaluar
- Catéter 18-22 gauge lubricado
- **¿Por qué es necesario?** La longitud de la estenosis puede ser mayor



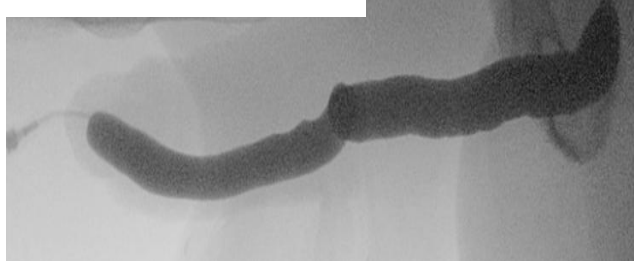
- **¿Cómo Podemos obtener más información en la fase retrógrada?**

FASE RETRÓGRADA

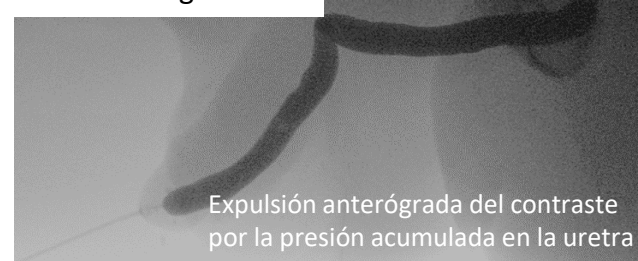1. Obstrucción distal manual o con gasa



2. Obstrucción eliminada

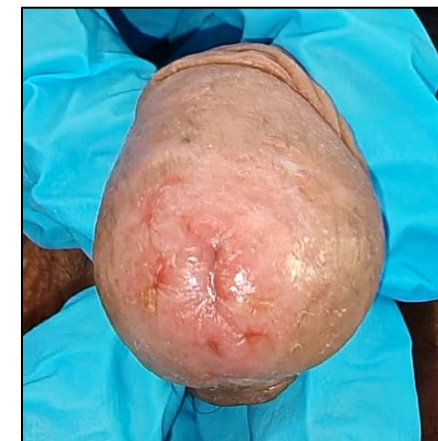
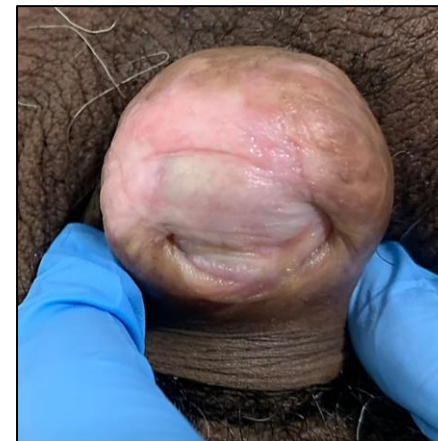
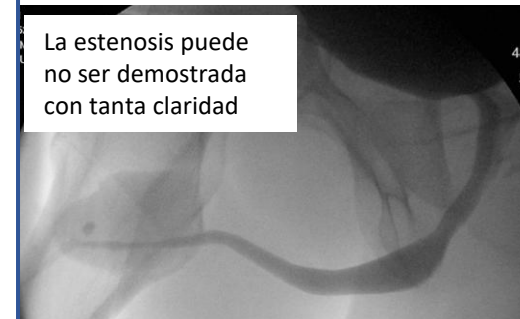3. "Fase de goteo"



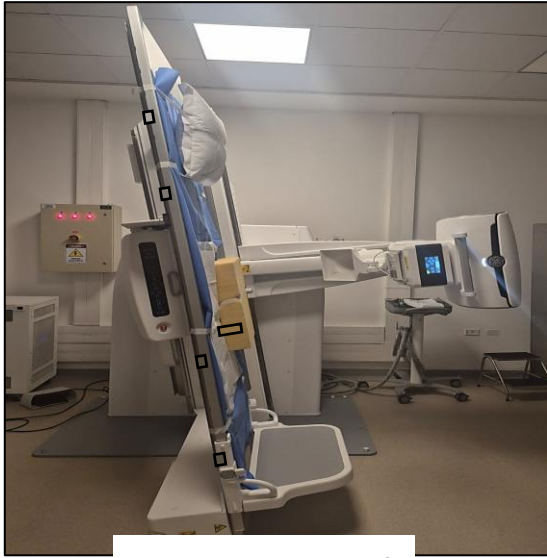FASE MICCIONAL

La estenosis puede no ser demostrada con tanta claridad

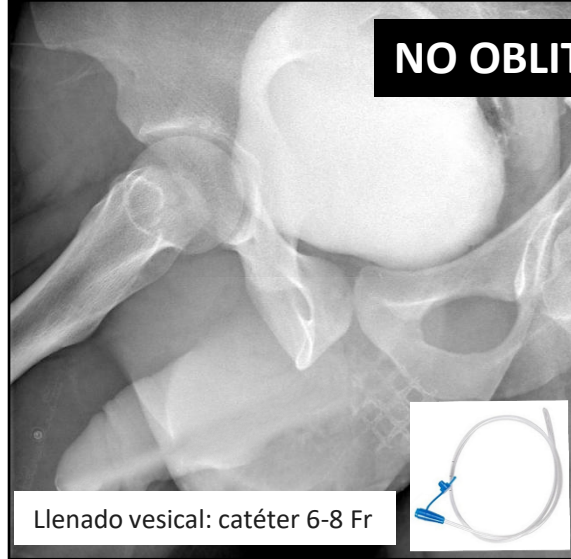


FASE MICCIONAL

Importante para evaluar la uretra posterior

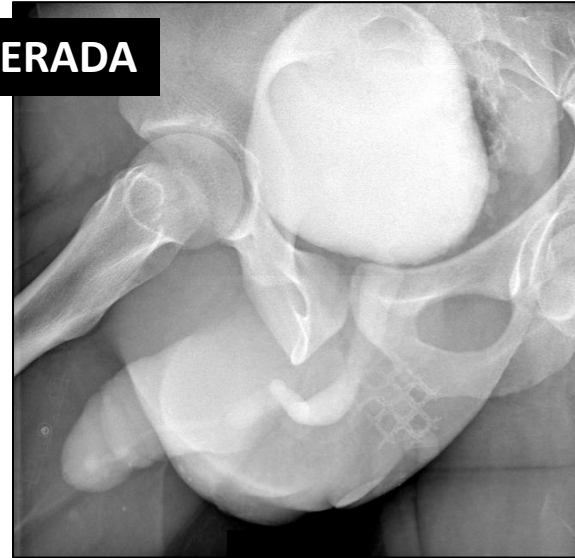


Mesa vertical

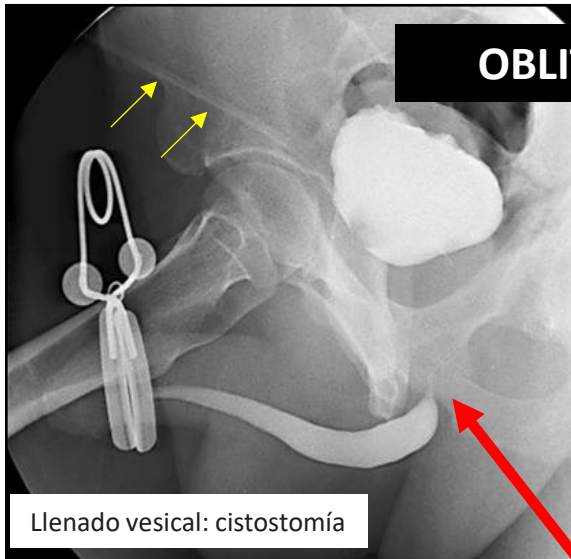


NO OBLITERADA

Llenado vesical: catéter 6-8 Fr

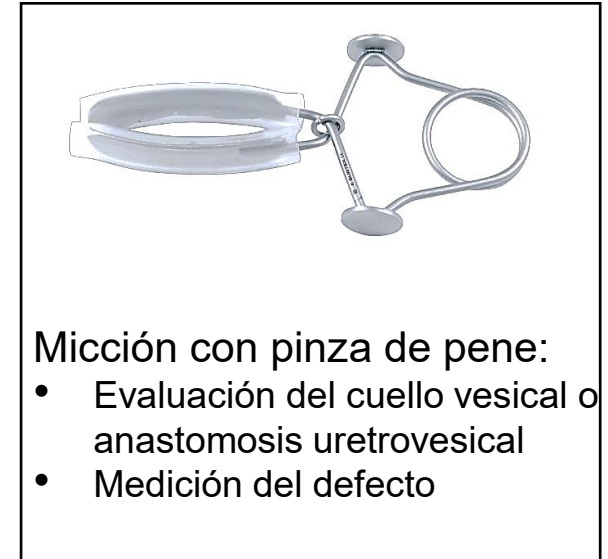
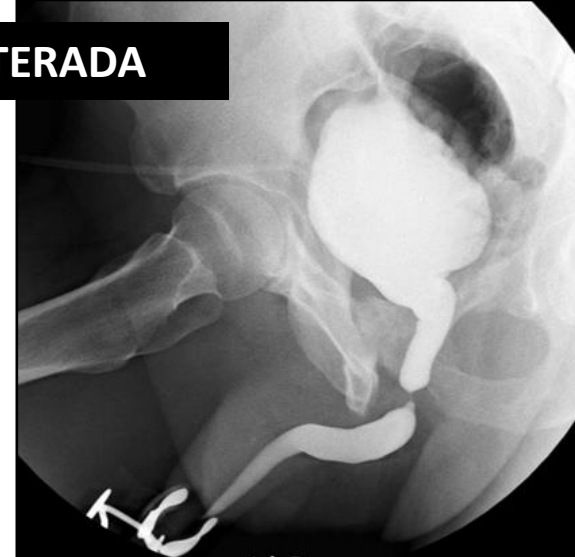

Micción en un contenedor



OBLITERADA

Llenado vesical: cistostomía



Micción con pinza de pene:

- Evaluación del cuello vesical o anastomosis uretrovesical
- Medición del defecto

La fase retrógrada no clarifica si se trata de una estenosis proximal o no logró relajar el esfínter

BIBLIOGRAFÍA

- **EAU Guidelines.** Edn. presented at the EAU Annual Congress Madrid 2025. ISBN 978-94-92671-29-5. <http://uroweb.org/guidelines/compilations-of-all-guidelines/>.
- Wessells H, Morey A, Vanni A, Rahimi L, Souter L. **Urethral stricture disease guideline amendment (2023).** J Urol. 2023;210(1):64-71.
- Freitas PS, Alves AS, Correia PS, Dias JL. **Urethrocytography: a guide for urological surgery?** Diagn Interv Radiol. 2023 Jan 31;29(1):9-17. doi: 10.5152/dir.2022.21640.
- Velarde, L., Gómez, R (2021). **Traumatic Urethral Injuries.** A Clinical Guide to Urologic Emergencies, First Edition. Edited by Hunter Wessells, Shigeo Horie, and Reynaldo Guillermo Gómez. 2021 John Wiley & Sons Ltd. <https://doi.org/10.1002/9781119021506.ch9>.